1919

Lane Medical Library

Ein Fall von Lichen ruber planus papillomatosus hypertrophicus

---

INAUGURAL-DISSERTATION

zur

Erlangung der Doktorwürde
in der gesamten Medizin

verfaßt und einer

hohen medizinischen Fakultät der
Friedrich-Alexander-Universität zu Erlangen

vorgelegt von

Sebastian Eisenmann
aus Oberkammlach

Ein Fall von Lichen ruber planus papillomatosus hypertrophicus

INAUGURAL-DISSERTATION

zur

Erlangung der Doktorwürde
in der gesamten Medizin

verfaßt und einer

hohen medizinischen Fakultät der
Friedrich-Alexander-Universität zu Erlangen

vorgelegt von

Sebastian Eisenmann
aus Oberkammlach

Tag der mündlichen Prüfung: 18. Januar 1919

Münchener Druck- und Verlagshaus, G. m. b. H., München

Die Krankheitsbezeichnung Lichen (λειχην) hat schon Hippokrates gebraucht für eine Hauterkrankung, die unter den Exanthemen aufgezählt wird und unter Knötchenbildung und leichtem Jucken verläuft. Ob er aber unter diese allgemeine Beschreibung auch den wirklichen Lichen ruber fallen ließ, ist unsicher. Jedenfalls griff Hebra auf Hippokrates zurück, indem er eine klare und bestimmte Definition dadurch gab, daß er nur jene Hautveränderungen als Lichen bezeichnete, „welche sich durch Bildung von Knötchen, aber solcher, welche durch einen bestimmten Prozeß hervorgerufen werden, kennzeichnen und welche überdies in ihrem ganzen weiteren Verlaufe keine fernere Umwandlung mehr erleiden und auf diese Weise ein stetiges Kranksein repräsentieren". Er war es auch, der bereits zwei Abarten der Hauterkrankung Lichen aufstellte, den Lichen ruber accuminatus und den Lichen ruber planus, eine Ansicht, welche hauptsächlich Kaposi vertrat.

Jetzt versteht man unter Lichen ruber noch das gleiche wie Hebra und erkennt nur einen als Lichen ruber zu bezeichnenden Krankheitsprozeß an, der, je nachdem Symptome im Vordergrunde stehen, accuminatus oder planus genannt wird.

Das Auftreten der accuminierten Form geht im Gegensatz zu der anderen häufig mit beträchtlicher Alteration des Allgemeinbefindens einher.

Vor Eruption des Lichen ruber accuminatus stellen sich gewöhnlich Pruritus, Urticaria und Fieber ein. Ganz plötzlich schießen dann konische, hell- bis blaurote, stecknadelkopf- bis erbsengroße, derbe, mit Schüppchen und Hornkegeln versehene Knötchen auf, die meistens an die Hautfollikel angeordnet sind und außer eventueller Rückbildung

nie eine Umänderung erfahren. Die Krankheit bleibt nun stationär oder schreitet dadurch fort, daß immer größere Hautpartien befallen werden. Durch immer weiteres Umsichgreifen kann schließlich ein Lichen ruber accuminatus universalis zur Ausbildung gelangen mit seiner ungünstigen Prognose.

Histologisch steht dabei eine starke Verbreiterung der Hornschicht im Vordergrund. Diese sendet Zapfen und Kegel in die Tiefe, wobei es zur Bildung von zahlreichen Hornperlen kommt. Das Rete Malpighi ist hypertrophiert, die Basalzellenschicht meist normal. Die Cutispapillen sind entsprechend den Retezapfen verändert. In der Papillarschicht findet man eine mehr oder minder starke Infiltration und Dilatation der Cutisgefäße. Bei großer Zellanhäufung dringen Leucocyten durch die Basalzellenschicht und zwischen die Epithelien des Rete Malpighi.

Im Gegensatz zum Lichen ruber accuminatus beginnt die plane Form in der Regel ohne besondere Krankheitserscheinungen, und treten außer dem Pruritus solche auf, so verschwinden sie mit dem Ausbruch der Effloreszenzen recht bald. Diese Knötchen zeigen sich, in Gruppen oder zerstreut liegend, stecknadelspitz- bis stecknadelkopfgroß, polygonal, manchmal rund oder oval, mit einem glänzenden Hautschüppchen behaftet, das Niveau der Haut kaum überragend, in normaler oder rötlich-gelber Farbe und wächsernem Glanz. Ein gewöhnliches Charakteristikum der Planusknötchen ist ihre zentrale Dellung und der sie häufig umgebende rote Hof.

Diese Papeln brauchen in ihrer Größe nicht konstant zu bleiben, sondern können nach Unna zu großer Breite anschwellen, wobei aber das wachsartige Glänzen verloren gehen soll und kleine feine Schuppenbildung auftritt.

Außerdem bilden sich auch große Plaques durch Aneinanderlagerung einzelner Effloreszenzen. Gewöhnlich geht aber dabei die hellrote Färbung verloren und macht einer dunkelroten bis tiefvioletten Platz.

Der Lichen ruber planus kann fast an allen Körperteilen seinen Sitz haben, doch werden am meisten die Beuge-

flächen der Gelenkgegenden und die Geschlechtsteile bevorzugt. Außerdem kann ein Lichen ruber planus universalis auftreten, welcher in seltenen Fällen auch eine ungünstige Prognose geben kann.

Bei dieser zweiten Form des Lichen ruber zeigt das histologische Bild nur eine geringe Verdickung der Hornlage. Das Rete Malpighi ist allgemein hypertrophisch und auch durch ödematöse Schwellung verbreitert. Die Papillen schwellen durch entzündliche Zellanhäufung an. Die Gefäße sind erweitert und rings um dieselben massenhaft zellige Infiltrate eingelagert. Im späteren Stadium dringen die Leukocyten immer ins Epithel vor und dies soll nach Pinkus zu den sichersten Charakteristika des Lichen ruber gehören.

Je nach der lokalen Anordnung und der äußeren Form sind nun verschiedene Abarten des Lichen ruber planus beschrieben worden, darunter oft ein Lichen ruber planus verrucosus oder corneus, papillomatosus oder hypertrophicus, exuberans oder vegetans oder tuberosus. Dabei bilden sich auf dem Boden gewöhnlicher Planusknötchen nach kürzerer oder längerer Zeit hohe Plaques, die nach Schütz aber nur dann als Lichen ruber planus anzusprechen sind, wenn typische Lichenpapeln nachgewiesen werden können. Diese Plaques weisen aber meistens ein glattes und gedelltes Aussehen nicht mehr auf.

Nach diesen Allgemeinbemerkungen soll hier ein Fall näher beschrieben werden, der 1911 und 1912 in der Erlanger Klinik zur Beobachtung kam.

G. F. war dort 1911 wegen eines schweren Unfalles in Behandlung, wobei seine Hauterkrankung erstmals in einer Krankheitsgeschichte Erwähnung findet unter der Diagnose „multiple Papillome".

Vorgeschichte und Allgemeinbefund ist wie folgt:

52 Jahre alt. Keine Kinderkrankheiten. Mit 16 Jahren Gelenkrheumatismus. Im Jahre 1896 schwere Augenverletzung, an die anschließend sich die bestehende Vitiligo entwickelt habe. Vor 1904 nur noch einmal Krätze. Im Jahre

1904 angeblich wegen Lues II in sechswöchiger Behandlung, will aber auch den zu beschreibenden Ausschlag schon damals gehabt haben, wo er nur auf die Beine und das Scrotum lokalisiert gewesen sei. Auch Juckreiz habe damals schon in fürchterlicher Weise bestanden und sei seitdem nicht mehr verschwunden. Die Wucherungen in den Kniekehlen bestünden erst einige Jahre. Ihrem Auftreten sei „fürchterlicher" Juckreiz an diesen Stellen vorausgegangen. Patient glaubt, sich diesen Ausschlag „aufgekratzt" zu haben. Seit Anfang 1912 bemerke er beginnenden Ausschlag an den Armen.

Der Allgemeinbefund lautet: Nicht besonders gut entwickelter Mann. Fettpolster angedeutet, Gesichtsfarbe, Unterarme und Hände gebräunt. Keine besonders starken Schwielen. Am Kopf keine Narben. Kopf auf Beklopfen nicht schmerzhaft. Gehirnnerven intakt; Gebiß sehr defekt. Zunge in den hinteren Partien etwas belegt.

Brustkorb von entsprechender Breite, der Atmung gut folgend. Brustwirbelsäule mit seitlicher Verkrümmung mäßigen Grades nach rechts. Lungengrenzen an normaler Stelle, gut verschieblich. Nirgends über den Lungen Dämpfung. Die Atmung ist durchweg vesiculär. Links h. o. Inspirium etwas brummend. Links h. u. ist das Atmungsgeräusch, besonders beim Exspirium, sehr scharf. Das Herz liegt innerhalb normaler Grenzen. Spitzenstoß im 5. Zwischenrippenraum innerhalb der Mamillarlinie. Herztätigkeit regelmäßig, nicht beschleunigt. Töne rein. Puls mit mittlerer Spannung und Füllung. Arterienrohr weich.

Leib ohne pathologischen Befund. Reflexe in normaler Weise auslösbar. Urin frei von Eiweiß und Zucker. Das Sputum ohne Tbc. Die Wassermannsche Reaktion negativ.

Der spezielle Befund von 21. VIII. 1911 lautet: Am ganzen Körper, besonders aber an den Endgliedern der Finger und Zehen sowie an beiden Unterschenkeln, sind ausgedehnte, landkartenförmig angeordnete, weiße, pigmentlose Stellen sichtbar. An Scrotum und Penis sind ca. zehnpfennigstückgroße und größere, erhabene, sich derb anfühlende, teils konfluierende Stellen, die papillomatösen Charakter zeigen. Ebensolche Stellen befinden sich in beiden Kniekehlen,

besonders rechts. Endlich finden sich solche Stellen an der Innenseite des rechten Knies, an der tibialen Seite des rechten Unterschenkels und im oberen Drittel der Außenseite des linken Unterschenkels.

Am 25. VI. 1912 suchte G. wegen seines Hautleidens und des damit verbundenen Juckreizes die Hautabteilung der Medizinischen Klinik auf. Der Befund war damals folgender:

In der Mitte des behaarten Kopfes handtellergroßer Vitiligofleck. Auch am Hinterkopf einige kleine, runde Vitiligoflecke mit ganz weißen Haaren. Ferner finden sich an der linken Backe und linken Stirnhälfte einige pfennigstückgroße Vitiligoherde, größere am Kinn, wobei die befallenen Barthaare ganz weiß und die der Umgebung vollkommen schwarz sind. Ausgebreitete Vitiligo ist an beiden Handtellern zu sehen, von wo sie auf die Streckseiten der Finger und auf den Ulnarrand beider Hände übergreift. Sonst auf dem ganzen Körper disseminiert kleine Vitiligoflecke.

An den Streckseiten beider Vorderame, besonders über den Ellbogengelenken zahlreiche, lebhaft rotbraune, durchwegs an die Haarfollikel gebundene, an Lichen pilaris erinnernde, stecknadelspitz- bis stecknadelkopfgroße derbe Knötchen, welche sämtlich an der Kuppe deutliche Schuppung und Einlagerung von Hornkegeln zeigen, nach deren Herausnahme eine deutliche Delle zurückbleibt. Aehnliche solcher Knötchengruppen finden sich auf der rechten Glutaealseite, Außenseite des rechten Oberschenkels sowie auf der Beugeseite beider Oberschenkel. Außerdem sieht man an der Beugeseite beider Oberarme, besonders radialwärts, größere Gruppen rosaroter, polygonaler Knötchen von Stecknadelkopf- bis Pfefferkorngröße, nur vereinzelte derselben erreichen Linsengröße. Meist waren dieselben von einem zartroten, schmalen Saum umgeben. Außer wachsartigem Glanz zeigte die Mehrzahl der Knötchen typische Dellung. Die zentralen Teile der befallenen Hautpartien waren infiltriert, und dort wies die Haut chagrinlederartiges Aussehen auf. Die Hautfelderung war in dem gesamten Hautbezirk stark ausgeprägt und bot ein ausgesprochenes Hautmosaik. Die

Knötchen waren durchwegs polygonal und an der Oberfläche abgeplattet.

In den beiden Kniekehlen sieht man papillomatös geartete Wucherungen, rechts eine kleinapfelgroße, polygonale, derbe, rosettenartige Geschwulst, die sich steil aus dem entzündlich geröteten Hof bis zu 1 cm Höhe erhebt. Ihre Oberfläche ist blutig rot, bläulich rot, braun und gelb verfärbt und mit zahlreichen weißen und gelblichen, an manchen Stellen zinkpastenanstrichähnlichen Schuppen bedeckt. Die Schuppen haften fest auf ihrer Unterlage und haben matten Glanz. Die Geschwulst sieht im ganzen zerklüftet aus. In der Mitte derselben sieht man eine unregelmäßig begrenzte tiefe Einsenkung, eine Delle mit starker Schuppung, von der aus radiär nach den peripheren Stellen zu tiefeingeschnittene Furchen ziehen, die wieder Zweigfurchen abgeben, so daß eine reiche Felderung des Ganzen entsteht. Unverkennbar ist oberhalb der Rosette ein ca. 5 cm langer, 2 cm breiter Vitiligostreifen.

In der linken Kniekehle hat sich eine ganz ähnliche Geschwulst angesiedelt. Sie ist fast ebenso hoch wie rechts, im Kolorit etwas heller, ihre Schuppung stark, lamellös, weißlichgelb und äußerst fest haftend. Ihre Rosettenform ist weniger deutlich zu erkennen. Auch hier ist ein ausgesprochen entzündlicher roter Hof vorhanden.

Weitere kleinere, etwa markstückgroße, derbe, mit festhaftenden Schuppen versehene Infiltrate findet man an der medialen Seite des rechten Knies und der inneren Tibiakante im oberen Abschnitt des rechten Unterschenkels.

Sehr charakteristisch sind die Veränderungen an den Geschlechtsteilen. Auffallend ist hier die Anhäufung der Plaques auf engem Raume. Am Penis sieht man eine über pfennigstückgroße, mattrosa gefärbte, derbe, fast 1 cm hohe, wachsigglänzende, in der Mitte unregelmäßig gedellte, im ganzen gefelderte Wucherung mit grauweißen bis gelben Schuppen. Aehnliche Wucherungen laufen entlang der rechten Hodensackseite, daran anschließend ist der untere Pol des Scrotums mit einer Vitiligo behaftet. Ihre Rosettenform ist jedoch viel deutlicher, die Färbung im ganzen dunkler,

die Dellung stark, die Neigung zum Konfluieren gut zu sehen. Stärkste Schuppung ist an den hochwalligen Geschwülsten an der Peniswurzel vorhanden, sowohl auf dem rosaroten äußeren Wall, als auch in den tiefen Dellen. Hier tritt noch zu dem ganzen Bild ausgedehnte, scharf gegen die leicht gerötete Hodensackhaut abgesetzte Vitiligo.

Auffallend sind die zwei offenbar jüngsten Wucherungen am Hodensack, die noch am meisten wächsernen Glanz zeigen, 1 cm hoch sind und steil emporsteigende Wälle haben. Ihre Konturen sind fast rund, die Dellung tief. Ihre Oberfläche ist glatt und die Rosettenform bei der einen davon nicht nachweisbar. Man hat hier ganz den Eindruck, als ob man hier eine große, einzelne, typische Lichenpapel vor sich hätte.

Die mikroskopische Untersuchung einer der Geschwülste ergab folgenden Befund:

In der Epidermis sieht man starke atypische Epithelwucherung. Von der Reteleiste ragen große solide Zapfen in die Tiefe. Diese gewucherten Epithelvorsprünge, umgeben von der Basalzellenschicht, enthalten vereinzelt Bildungen von Cancroidperlen in Form von Schichtungskugeln, ähnlich wie bei Carcinom. Die Epithelien liegen hier aber nicht im epithelialen Verband, sondern sind deutlich durch Interzellularsubstanz geschieden. An einzelnen Stellen ist das Oberflächenepithel emporgehoben, wodurch anderseits wieder Einsenkungen entstehen, in denen stärkere Verhornung mit Epithelabstoßung vor sich geht, obwohl die Verhornungszone im allgemeinen nicht verbreitert ist. Das Stratum germinativum ist beträchtlich alteriert; man hat an bestimmten Stellen den Eindruck, als würde das Epithel aufgelockert und zerstört.

Unterhalb finden wir in der Cutis, speziell im Papillarkörper, stärkste Rundzelleninfiltration. Diese polymorphkernigen Leukocyten verdecken die Fibroblasten im Papillarkörper, durch welche die erwähnte Emporhebung des Epithels wohl bedingt ist, fast vollkommen. Auch in der weiteren Umgebung der epithelialen Wucherung kann man schon entzündliche Zellanhäufung sehen. Von der Infiltrationszone

dringen die Wanderzellen in das Epithel ein, indem sie sich in den Zwischenspalten desselben vorschieben. So erklärt es sich wohl, warum die Basalzellenschicht am meisten alteriert ist. Größere Ansammlung von Rundzellen sieht man auch in der Umgebung der Gefäße, die aus den tieferen Cutisschichten nach oben ziehen. Die Endothelien derselben sind stark gequollen, ihre Lumina erweitert und stellenweise stark gefüllt. Die Schweißdrüsen sind in keiner Weise verändert. Talgdrüsen fehlen im Bereich des Tumors. Zu erwähnen ist noch das bräunliche subepitheliale Pigment, welches intrazellulär in Leukocyten und Bindegewebszellen liegt.

Dieser histologische Befund stimmt wohl im allgemeinen mit den üblichen Befunden bei Lichen ruber planus überein, mit der gewöhnlich beschriebenen Epithelwucherung, der Degeneration der tiefen Epithellagen, wie hauptsächlich von Unna, Balzer und Joseph erörtert wurde, der Abhebung des Epithels vom Corium, der Zellanhäufung im Papillarkörper, dem Eindringen der Wanderzellen ins Epithel, worauf Rona fest hingewiesen hat und wovon Pinkus sagt: „Dieses Heranwandern der Leukocyten gehört zu den sichersten Charakteristika des Lichen ruber.“ Mit den Angaben von Joseph stimmt der Befund der beträchtlich verlängerten und verschmälerten Papillen bei Lichen verrucosus corneus überein.

Differentialdiagnostisch käme in erster Linie das papulöse Syphilid in Betracht. Wenn man den Angaben des Patienten glauben kann, hat nach der Anamnese vielleicht 1904 eine solche Verwechselung stattgefunden. Syphilitische Papeln erzeugen aber nicht diesen intensiven Juckreiz, die Hautveränderungen würden nicht diese Konstanz und Gleichartigkeit aufweisen. Auch das jahrelange, unveränderte Bestehen der Effloreszenzen spricht dagegen. Außerdem fehlt eine positive Wassermannsche Reaktion und jede andere Begleiterscheinung von Lues.

Psoriasis scheidet insoferne aus, als in unserem Falle die Knoten zu derb, zu erhaben, zu papullös sind und nach Entfernung der Schuppen kein Psoriasishäutchen und keine

siebartig blutende Fläche zurückbleibt, ferner die typische Schuppung fehlt.

Zu Verwechslungen könnte unser Krankheitsbild auch mit einem Naevus verrucosus Anlaß geben. Dagegen sprechen aber das mikroskopische Bild und die Anwesenheit von entzündlichen Erscheinungen.

Endlich wäre differentialdiagnostisch noch die Tuberculosis cutis verrucosa zu erwähnen, bei der aber nach Entfernung der Schuppen auf Druck siebartig Eiterpfropfen hervorquellen, was aber hier nicht der Fall ist. Zudem fehlt auch jede anderweitige tuberkulöse Affektion.

Es kann so nach allem wohl keinem Zweifel mehr unterliegen, daß es sich hier um einen Lichen ruber planus papillomatosus hypertrophicus handelt. Diese Diagnose stützt sich auf den klinischen Befund der Plaques mit dem intensiven Juckreiz, das histologische Untersuchungsergebnis und den Nachweis gleichzeitig anwesender Planuseffloreszenzen. Auch die begleitende Vitiligo unterstützt die Diagnose.

Vitiligo in Begleitung von Lichen ruber planus wurde schon mehrmals in der Literatur beschrieben. Ledermann berichtet von einem Fall, wobei dem Lichen eine Vitiligo vorausging, Welander von einem 24jährigen Eisenarbeiter, bei dem sich nach einem Schiffsunfall auffallend nervöse Reizbarkeit entwickelte. Einige Monate nachher entstand allmählich eine symmetrisch angeordnete Vitiligo. Nach einem Jahr und später bildeten sich unter Juckreiz, ohne bestimmte Anordnung, rötlich-gelbe, harte, flache und glänzende Knötchen. Eingehender berichtet Ehrmann von einem Lichen ruber planus mit Vitiligo. Die Knötchen waren mohnkorn- bis hirsekorngroß und bildeten an einzelnen Stellen bis kronenstückgroße Effloreszenzgruppen. Am Stamm fanden sich unregelmäßig gestaltete, pigmentlose, weiße Stellen. Die Knötchen und Knötchengruppen saßen nicht nur auf den hyperchromatischen, sondern auch auf den achromatischen Hautstellen. In unserem Falle ist die Vitiligo ausgedehnter, die Geschwülste sitzen ebenfalls an den stärker tingierten Hautstellen wie am Penis,

aber auch neben und in vitiliginösen Partien, wie am Hodensack.

Auch die Größe der Wucherungen darf einen Zweifel an der Diagnose Lichen ruber planus nicht aufkommen lassen; denn ähnliche Tumoren sind unter dieser Diagnose schon öfters beschrieben worden. Im Archiv für Dermatologie 1899, p. 101, berichtet Joseph von einem Fall, wo die Wucherungen so groß sind, „daß man fast von einem Lichen ruber tuberosus sprechen kann". Rona erzählt im Archiv für Dermatologie 1898, daß sich in der Mitte des rechten Unterschenkels eines 40jährigen Taglöhners mehrere linsen- bis daumengroße, 2—4 mm dicke, lichenähnliche Gebilde fanden.

Nach Mracek, Handbuch der Hautkrankheiten, demonstrierte Neuberger auf dem 4. Deutschen Dermatologenkongreß einen Fall, wo in exzessiver Weise papillomatöse Wucherungen an den Oberarmen, in der Fossa infrascapularis und an den Rückflächen beider Oberschenkel zu konstatieren waren.

Fordyce stellte 1898 in der New-Yorker Dermatologischen Gesellschaft papillomatöse Lichenwucherungen der Kniekehlen vor. Die Papillenwucherungen waren so außergewöhnlich, daß Morrow an der Diagnose zweifelte.

Im Archiv für Dermatologie 1900, Bd. 52, beschreibt Schütz einen Fall mit „rundlichen, bohnenförmigen, walzenförmigen Cutisinfiltrationen, von tumorähnlicher, beträchtlicher Erhebung über das Hautniveau (8 mm), von roter, an älteren Stellen von braunroter Farbe, mit glänzender, abschilfernder Oberfläche und vollkommenem Schwund der Haare".

Ueber die ursächlichen Momente bei Entstehung dieser großen Wucherungen können nur Vermutungen angestellt werden. Die symmetrische Anordnung der Vitiligo, ihr Erscheinen nach der schweren Augenverletzung, daraufhin sich später anschließender Lichen ruber planus in ebenfalls symmetrischer Anordnung, könnte eine neuropathische Grundlage vermuten lassen. Doch dürften noch andere Ursachen für die Entstehung dieser atypischen Planuswucherungen anzuführen sein. Die Geschwülste sitzen an Stellen, die an

und für sich häufigen Reizen ausgesetzt sind, sei es durch die Kleidung, sei es durch starke Schweißabsonderung, wie in der Gegend der Geschlechtsteile. Dieselbe bringt Maceration der Haut mit sich und schafft dadurch eine Disposition für Ansiedelung und Weiterentwickelung der Plaques. Tritt zu allem noch ein jahrelanger Insult durch Kratzen — Patient glaubt selbst, diesen Ausschlag sich „aufgekratzt" zu haben — mit nachfolgenden entzündlichen Reizen, so ist ein Hypertrophieren verständlich.

Bei der Ausdehnung der Plaques brachte die Arsentherapie keinen vollen Erfolg, wohl aber ganz bedeutende Besserung. Patient erhielt wöchentlich zweimal 0,05 Natr. kakodylic. intramuskulär, im ganzen 1,55 g innerhalb vier Monaten. Die Einspritzungen wurden gut ertragen, niemals traten Temperatursteigerungen auf. Lokal wurde die Behandlung durch mehrmaliges Auftragen von 100 % Teer unterstützt und die Wucherungen in den Kniekehlen je einmal mit Röntgen bestrahlt. Excision der Plaques wurde verweigert. Sie wurden aber durch die erwähnte Behandlung viel flacher und weicher, an beiden Unterschenkeln sogar auffallend flach. Der Juckreiz verschwand fast ganz. Auch hier wurde die gleiche Erfahrung gemacht wie David Lieberthal (Journ. americ. med. Ass. XXVIII. 93. Jahrg. 11. 1902). Leider verließ Patient die Klinik, noch bevor die Behandlung beendet werden konnte.

Zum Schluß spreche ich Herrn Professor Dr. Hauck für die Ueberlassung der Arbeit, liebenswürdige Uebernahme des Referats und seine tätige Mithilfe meinen besten Dank aus.

Literatur.

Ehrmann: Ueber Hautpigmentierungen bei Lichen ruber planus und anderen Dermatosen. Wien, Med. Wochenschrift 1900. 50. Jahrg.

Fordyce: Fall von Lichen planus hypertrophicus (Ref. Arch. f. Dermat. 1899. Bd. 50).

Joseph: Demonstration. Arch. f. Dermat. 1899.

Joseph: Beiträge zur Anatomie des Lichen ruber. Arch. f. Dermat. 1897.

Kaufmann-Wolf: Fall von Folliclis unter dem Bilde des Lichen ruber planus. Arch. f. Dermat. 1914.

Mracek: Handbuch der Hautkrankheiten.

Rona: Ein Fall von Lichen-corneus-ähnlichen Bildungen. Arch. f. Dermat. 1898.

Schütz: Ein Beitrag zur Therapie und Aetiologie des Lichen chron. circumscriptus hypertrophicus. Arch. f. Dermat. 1900.

Vidal und Leloir: Recherches anat. sur le Lichen plan. Comptes rendus des seances et Memoires de la soc. de Biologie.

Welander: Ein Fall von Vitiligo, Lichen ruber planus und chron. umschriebener Neurodermitis. Annales de Derm. et de Syph. 1894.

Die Bilder sind Wiedergaben von mir nach der Natur angefertigter Oelgemälde in natürlicher Größe.

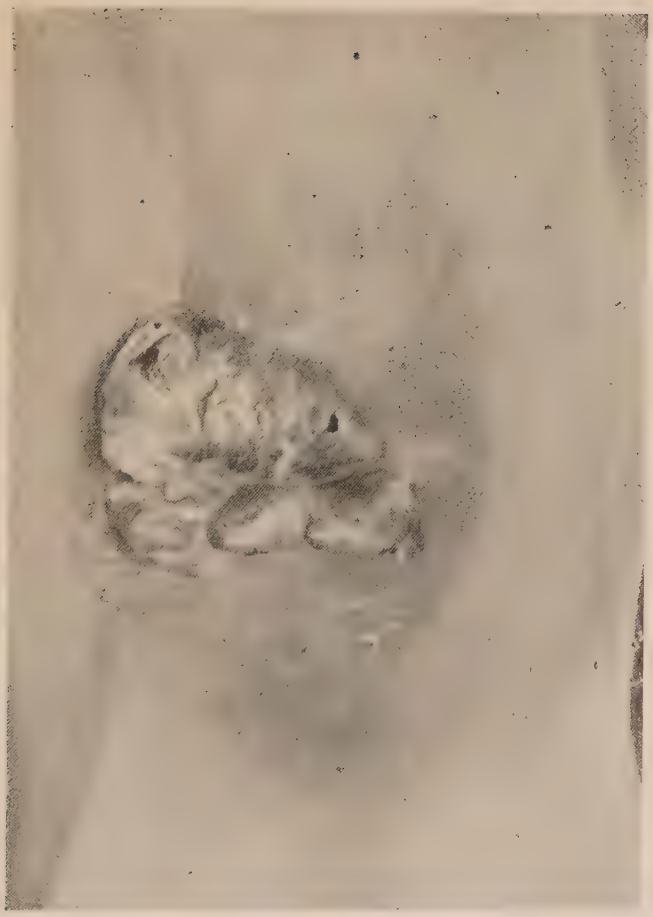

Linke Kniekehle.

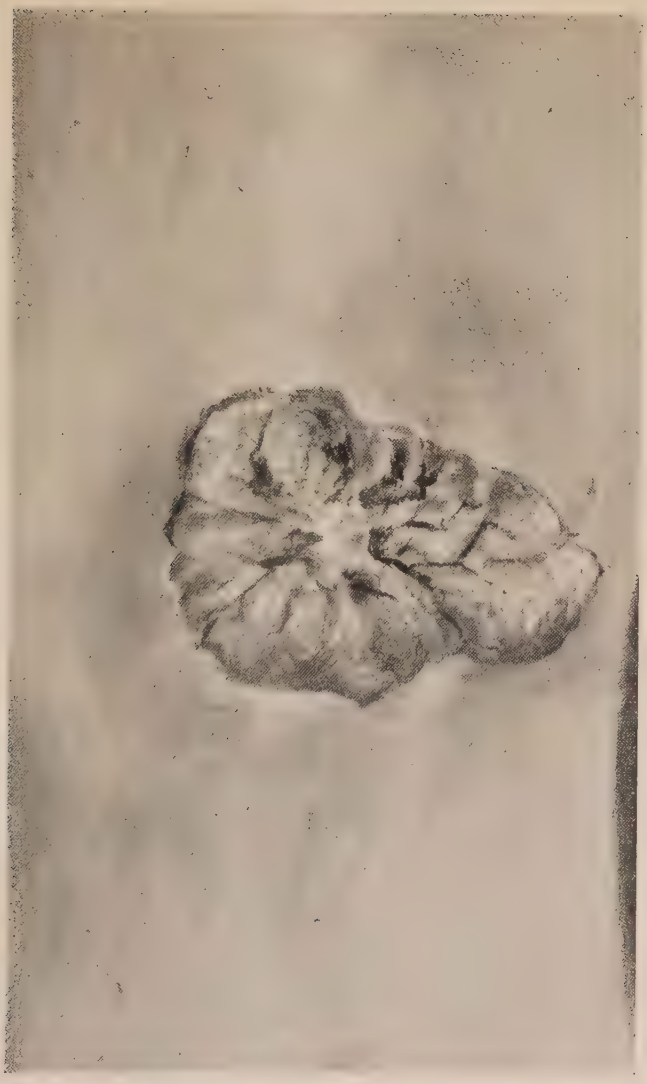

Rechte Kniekehle.

Geschlechtsteile.

Lebenslauf.

Geboren am 20. I. 1888 zu Oberkammlach i. Schw. als Sohn des verstorbenen Landwirts Johann Georg Eisenmann und dessen Ehefrau Balbina, geb. Kirschner, besuchte ich dortselbst die Volksschule, dann das humanistische Gymnasium zu Dillingen. Von 1908 bis 1913 studierte ich in München, Kiel und Erlangen Medizin. Am 12. XII. 1913 beendigte ich in Erlangen die medizinische Prüfung. Nach der Praktikantenzeit und erteilter Approbation nahm ich am Weltkriege teil und war auch ein Jahr in englischer Kriegsgefangenschaft. Seit 1919 übe ich ärztliche Allgemeinpraxis aus.